Aus dem pathologischen Institut zu München.

Ueber einige

seltenere Formen von Endotheliom.

Mit drei Originalzeichnungen
und acht schematischen Figuren im Text.

Inaugural-Dissertation

zur

Erlangung der Doctorwürde

in der

gesamten Medicin

verfasst und einer

hohen medicinischen Fakultät

der

kgl. bayer. Ludwig-Maximilians-Universität zu München

vorgelegt von

Josef Günther.

München 1899.
Druck von M. Ernst, Senefelderstrasse 4.

Aus dem pathologischen Institut zu München.

Ueber einige

seltenere Formen von Endotheliom.

Mit drei Originalzeichnungen
und acht schematischen Figuren im Text.

Inaugural-Dissertation

zur

Erlangung der Doctorwürde

in der

gesamten Medicin

verfasst und einer

hohen medicinischen Fakultät

der

kgl. bayer. Ludwig-Maximilians-Universität zu München

vorgelegt von

Josef Günther.

ACAD. MED. BAT. BIBL.

München 1899.
Druck von M. Ernst, Senefelderstrasse 4.

Referent:

Herr Obermedicinalrat **Prof. Dr. Bollinger.**

Seiner lieben Mutter

und dem

Andenken seines teuren Vaters

in Liebe und Dankbarkeit

gewidmet vom Verfasser.

Die Kenntnis der Neubildungen des menschlichen Körpers in früherer Zeit war eine geringe, da die Hülfsmittel zu ihrer Erforschung und Beurteilung sehr beschränkt waren. Man war bei der Einteilung auf reine Aeusserlichkeiten angewiesen und unterschied aus naheliegenden Gründen zunächst gutartige und bösartige Geschwülste. Weitere Beobachtung führte dazu, sie nach gewissen äusseren Merkmalen zu benennen: z. B. das Carcinom wegen der Aehnlichkeit der kriechenden Weiterverbreitung seiner Ausläufer mit Krebsfüssen; das Sarkom nach seiner fleischähnlichen Consistenz u. s. f. Doch wie schon die Einleitung in gut und bösartige Neoplasmen nicht durchzuführen war, indem erstere nicht selten in letztere übergehen, so hielt auch die zweite Unterscheidung bei genauer Betrachtung nicht stand. Eine vollständige Umwandlung auf diesem Gebiete brachte insbesondere die mikroscopische Untersuchung. Man kam mehr und mehr dazu, die Neubildungen nicht nach äusseren Merkmalen, sondern nach den Gewebsarten zu benennen, von denen sie herstammen und demzufolge 4 Hauptgruppen zu unterscheiden. Geschwülste des Bindegewebes, des Nervengewebes, des Muskelgewebes und des Epithelgewebes. Aber auch hier

giebt es nicht allein reine Formen, sondern viele Tumoren bilden durch Beteiligung mehrerer Gewebsarten gleichsam den Uebergang von der einen Art zur anderen und führten zur Benennung der Mischgeschwülste. Im Verlaufe weiterer Untersuchung erkannte man dann noch die wichtige Rolle, welche die Endothelien der Blut- und Lymphkapillaren bei der Genese von Tumoren spielten, und diese Thatsache führte zur Aufstellung einer neuen Gruppe: der Endotheliome. Innerhalb der Neubildungen selbst ändern progressive und regressive Vorgänge nicht selten das Bild und erschweren vielfach die Diagnose, bilden in anderen Fällen allerdings auch wieder ein Charakteristikum. Nun finden sich aber doch Geschwülste, die sich weder einer der genannten Gruppen unterordnen, noch sich als sogenannte Uebergangsformen bezeichnen liessen, deren Deutung vielmehr infolge ihres eigentümlichen Baues und der Anordnung der Elemente nicht ohne Schwierigkeit ist.

Die beiden Tumoren, welche hier beschrieben werden sollen, bieten sowohl wegen der an ihnen beteiligten Elemente, besonders aber wegen der ihnen eigentümlichen Gebilde derlei Schwierigkeiten in Fülle.

Fall I

aus der Privatklinik des Herrn Privatdocenten Dr. Ziegler.

Notizen aus der Krankengeschichte: Die Patientin, 32 Jahre alt, bemerkte seit $^1/_4$ Jahre eine Geschwulst oberhalb des rechten Schlüsselbeins — am Rande des musc. sterno-cleidomastoideus —, die aber keinerlei Beschwerden machte, nur

infolge ihres Wachstums ein Gefühl der Spannung und Druck bei Bewegung des Halses bewirkte.

Die Geschwulst war hart, verschieblich, kindsfaustgross, in der Umgebung, besonders in der Achselhöhle keine Drüsenschwellungen. Bei der Operation liess sie sich leicht stumpf von ihrer Umgebung ablösen und ohne Schwierigkeiten exstirpieren. Die Wunde heilte rasch ohne irgend welche Complikationen.

Die im hiesigen pathologischen Institut vorgenommene mikroscopische Untersuchung des Tumors*) ergab Folgendes:

Der Tumor besteht aus 2 ziemlich scharf von einander getrennten Gewebsarten.

I. Von der Kapsel, die aus ziemlich dichtem, kernarmen, gefässhaltigen Bindegewebe besteht, gehen Züge von etwas kernreicherem, stellenweise locker gefügten Bindegewebe aus, die, sich zu einem Netzwerk vereinigend, das Stützgerüst des Tumors bilden. Dasselbe ist fleckweise stark von Blutpigment durchsetzt und in einzelnen grösseren Zügen finden sich frei im Gewebe liegende Blutaustritte.

II. Innerhalb grösserer Knotenpunkte dieses Maschensystems finden sich Zellhaufen, die von den eben beschriebenen Elementen verschieden sind. Die einzelnen Zellen liegen anscheinend völlig regellos durcheinander, sie sind grösser als die sie umgebenden Bindegewebszellen, im Allgemeinen annähernd spindelförmig, vielfach auch polyedrisch. Das Protoplasma derselben ist infolge der Präparation zu einem feinen Netzwerk geronnen. Die Kerne sind im Allgemeinen

*) Einlauf-Journal N. 277. 1898. —

oval, enthalten wenig Chromatin, meist ein deutliches Kernkörperchen. Die Verteilung der Zellen ist im Ganzen ziemlich gleichmässig, so dass das Centrum der Haufen sich in nichts histologisch von der Peripherie unterscheidet. Die Grenze eines solchen Zellhaufens gegenüber dem umgebenden Stützgewebe ist schon scharf, doch ist eine membrana propria an keiner Stelle vorhanden und die Grenze nicht so scharf, wie man es z. B. bei den Adenomen anzutreffen gewohnt ist. Noch schärfer wird die Grenze zwischen Stroma und Neoplasma durch den Unterschied im Pigmentgehalt markiert. Während an manchen Stellen das Stroma gleichsam mit Pigmentkörnchen und Pigmentschollen übersät ist, findet sich innerhalb der als neoplasmatisch anzusprechenden Zellhaufen keine Spur von Pigment.

Bei der Untersuchung fällt es auf, dass gerade die Lymphkapillaren — charakterisiert durch ihren Endothelbelag und ihren Inhalt — diese Grenzpartien zwischen Stroma und Neubildung zu bevorzugen scheinen.

III. Bedeutungsvoll für das Folgende ist ferner, dass einzelne der vorerwähnten Gewebsmaschen zum grössten Teil ausgefüllt sind mit einer offenbar geronnenen Flüssigkeit, welche sich mit Hämatoxylin dunkler färbt und auf dem Schnitt ein etwas als krümlig zu bezeichnendes Gefüge hat. In diesen Massen sind zahlreiche Lymphocyten eingeschlossen — kenntlich an den dunklen fast ganz aus Chromatin bestehenden Kernen. Die Wandung ist gebildet durch einen kontinuirlichen Belag von Endothelzellen, deren schmale langgestreckte Kerne im Querschnitt getroffen sind.

Wir haben es hier unzweifelhaft mit einem erweiterten Lymphgefäss zu thun. — Schematische Figur 1.

IV. Hieran schliesst sich ein weiteres Bild: Ein etwa dreieckiger Hohlraum mit abgerundeten Winkeln ist zum grössten Teil mit dem erwähnten als geronnene Lymphe gedeuteten Inhalt gefüllt. Ausserdem aber liegt innerhalb desselben ein Complex der unter II beschriebenen Zellen. Dieser ist stellenweise von dicht anliegenden Lymphocyten umgeben, von welchen sich die grossen Elemente mit ihren blassen, scharf conturierten Kernen deutlich abheben. — Schematische Figur 2. —

V. Nun folgen Bilder, welche die schematischen Figuren 3 und 4 zu erklären bestimmt sind. Wiederum der erweiterte Lymphraum mit seinem charakteristischen Inhalt. Von einer Stelle der Wand aus zieht ein Streifen von Zellen, dem Typus II entsprechend und bogenförmig der Gestalt des Hohlraumes sich anpassend, um die Anhäufung der Lymphocyten herum. Schnitte, die diesen Ausgangspunkt nicht treffen, zeigen den Hohlraum, den halbmondförmigen Streifen grosser

Zellen — Typus II — und angelagert an die concave Seite des Halbmonds einen Haufen von Lymphocyten. Als Endresultat des Wachstums der Neubildung in dem erweiterten Lymphgefäss sind Bilder anzusehen, bei welchen innerhalb des mehrerwähnten Hohlraums „ringförmige Gebilde“ liegen, in deren Centrum sich die früher beschriebenen Haufen von Lymphocyten befinden.

Hierbei sind 2 Punkte von besonderer Wichtigkeit für die spätere Beurteilung der Genese des Tumors:

VI. Erstens liegen Stroma und ringförmige Gebilde einander entweder in ganzer Ausdehnung an oder nur teilweise, manchmal nur an einer ganz kleinen Stelle der Cirkumferenz. Die innerste Lage des Stützgewebes bildet dann keineswegs eine kontinuirliche begrenzende Endothelschicht, sondern Spindelzellen des Bindegewebes liegen den polyedrischen Zellen der Neubildung unmittelbar an; wohl sieht man an vielen Stellen parallel der Grenzlinie lange sehr schmale Kerne, welche in ihrer Form genau denjenigen der Wandauskleidung von Blut- und Lymphkapillaren entsprechen, allein eine kontinuirliche Endothellage anzunehmen, wäre man offenbar nicht berechtigt. An einem grossen Teile des beschriebenen Gebildes findet sich jedoch zwischen Stroma und „Ring“ ein breiterer oder schmälerer schlitz- oder sichelförmiger Hohlraum. Die Begrenzung desselben nach aussen bildet in den meisten Fällen eine 1—3zellige Schicht parallel gestellter schmaler Zellen, auf dem Querschnitt als dünne fadenförmige Gebilde mit langen Stäbchenkernen imponierend. Von dieser Schicht hat sich der „Ring“-Körper an einzelnen Stellen abgehoben. Dies geht

daraus hervor, dass man vielfach diese soeben beschriebene Schicht zuerst als Stroma-Schicht verlaufen, dann sich wie eine Brücke über den Zwischenraum spannen und weiterhin die periphere Begrenzung der „Ringe“ bilden sieht. Solche Bilder können nur als durch stärkere Schrumpfung des protoplasmareicheren Zellenringes und Retraktionen des anliegenden Stromas entstanden gedeutet werden. Dass jedoch nicht alle beschriebenen Hohlräume als Artefacte aufzufassen sind, beweisen Stellen, bei welchen die „Ringe“ nur streckenweise der Wandung der Hohlräume anliegen; an günstigen Stellen kann man hier deutlich ein Umbiegen des erwähnten Endothelbelags wahrnehmen. Man könnte dies mit dem Uebergange des Epithels der Bowmann'schen Kapsel auf den Glomerulus vergleichen. Auf der anderen Seite zeigen die Zellen der „Ringe“ weder an deren Peripherie noch gegen den centralen Hohlraum hin eine irgend wie charakteristische Anordnung, etwa in Form pallisadenartigen Gefüges.

VII. Der zweite Punkt ist der, dass weder in „den Ringen“, noch auch in den Anhäufungen lymphatischer Elemente im Centrum der ersteren irgend welche Andeutungen von Nekrose wahrzunehmen sind.

Schliesslich blieben noch mehrere Bilder zu beschreiben, die für die grundlegende Frage nach der Genese des Tumors von Bedeutung sind.

VIII. Im Stroma kann man z. B. von einer Stelle aus eine schmale spaltförmige Lücke verfolgen, welche sich, knieförmig umbiegend, zu einem jener grossen Hohlräume erweitert, in welchen die soliden oder „ringförmigen“ Zellkomplexe gelegen sind. Hier haben wir es offenbar mit einem erweiterten Lymphgefäss

zu thun, dessen Lumen an einer Stelle von einer aus der Umgebung eingewucherten Geschwulstmasse eingenommen wird.

IX. An der Randpartie eines Schnittes (Schnittserie) liegen den Geschwulstelementen dicht benachbart 2 Arterien, zwischen beiden eine Vene. Im ersten Schnitt ist letztere als länglicher Hohlraum getroffen, an einem Pol der Elipse liegt der rundliche Querschnitt eines abgehenden Seitenastes. Sämtliche 3 Gefässe enthalten Reste von Blut. Im nächstfolgenden Schnitt tritt im Centrum der Vene ein fremdes Element auf, welches, in den Schnitten verfolgt, bald das ganze Lumen der Vene ausfüllt und nur einen spaltförmigen wandständigen Raum freilässt. Dieses neue Element besteht aus zwei Componenten: Die eine entspricht vollkommen den oben beschriebenen im Stroma gelegenen soliden Zellhaufen, deren Umwandlung in „ringförmige“ Gebilde für den Tumor charakteristisch ist; die zweite ist ein lockeres aus Bindegewebs-Zellen bestehendes Gewebe. Das letztere umgiebt nach Art eines Mantels jene erst erwähnten Zellkomplexe, deren sich fünf von verschiedener Grösse unterscheiden lassen. Eine centrale Hohlraumbildung innerhalb dieser Zellhaufen ist nicht wahrzunehmen. In dem bindegewebigen Mantel finden sich reichliche kleine hellgelbe Pigmentkörnchen. In weiteren Schnitten tritt die hereingewucherte Tumormasse, denn um eine solche handelt es sich, mit der Gefässwand in Berührung, indem das periphere Bindegewebe der Neubildung unmittelbar in das perivaskuläre Stroma übergeht. Leider ist die Schnittserie gerade da beendet, wo die centrale Tumormasse aus dem Lumen des Gefässes

herauszutreten und die Grenze der peripheren Gefässwand zu überschreiten beginnt. Diese Stelle, welche offenbar der Eintrittsstelle der Neubildung in das Gefäss entspricht, liegt der Abzweigungsstelle des oben erwähnten Seitenastes gegenüber. An letzterer Stelle ragt eine zipfelförmige Ausziehung des eingewucherten Tumors, gebildet von dem peripheren Bindegewebe in den Seitenast hinein, ist jedoch in demselben nicht weiter zu verfolgen, vielmehr schliesst sich in den folgenden Schnitten die Vene zu einem ovalen Hohlraum. An ihrem einen Pol verläuft, von ihr durch eine schmale Brücke getrennt, der nunmehr selbständig gewordene Seitenast, der noch zum Teil mit Blut gefüllt ist.

Vorgreifend sei hier festgestellt, dass es sich um den Durchbruch der Neubildung in eine grössere Vene und um Anlagerung organisirter Thrombusmasse an das eingedrungene Element handeln muss. Tafel Figur II.

X. Ein weiteres für die Kritik der Genese wichtiges Bild ist in der schematischen Figur Nr. 5 veranschaulicht. Man sieht den erweiterten primären Lymphraum.

In ihm, teilweise seiner Wandung anliegend, einen halbmondförmigen Zellstreifen — Typus II — fast zum Ringe geschlossen. Dort nun, wo der Ring sich öffnet, ragt ein Zipfel des umgebenden Bindegewebes in den Zellring hinein. Innerhalb desselben verbreitet sich der Bindegewebszug zu einem Haufen ziemlich grosser vielgestalteter und mit hellen rundlichen oder ovalen Kernen versehener Zellen. Charakteristisch nun ist es, dass sich an der Peripherie des zuletzt

geschilderten Zellkomplexes regelmässig und ohne Ausnahme kleine Lymphocyten zwischen der Zellmasse und jenem sichelförmigen Gebilde finden. Ferner ist zu erwähnen, dass von den mit langausgezogenen, schmalen, stäbchenförmigen Kernen versehenen Zellen des bindegewebigen Stieles eine trennende Endothellage nicht abzugrenzen ist.

XI. An mehreren Stellen finden sich Bilder, welche durch Aneinanderlagerung zweier solcher unter X beschriebenen Gebilde entstanden sind, und welche durch die schematischen Figuren 6 und 7 veranschaulicht werden sollen.

XII. Die schematische Figur Nr. 8 soll den unmittelbaren Zusammenhang eines der mehrfach beschriebenen geschlossenen Ringe mit jenen im Zwischengewebe gelegenen soliden Zellhaufen vor Augen führen.

Fall II

aus der chirurgischen Klinik hierselbst.

Notizen aus der Krankengeschichte: Der Patient, 22 Jahre alt, glitt beim Tragen einer Last im November 1896 aus und fiel dabei auf das rechte Knie. Dasselbe schwoll leicht an, machte auch zeitweise stechende Schmerzen, doch konnte der Patient bald wieder seiner Arbeit nachgehen. Ende Mai 1897 fiel Pat. wieder auf das rechte Knie. Das Bein schwoll unter sehr heftigen Schmerzen stark an und Pat. konnte von da ab nur mehr mit Krücken gehen. Im Juli 1897 glitt der Kranke mit seinen Krücken aus und fiel wiederum auf das rechte Knie. Die Schwellung wurde noch beträchtlicher, so dass Pat. drei Wochen

lang zu Bett liegen und von da ab immer mit Krücken gehen musste. Anfangs Dezember begab er sich dann in die hiesige chirurgische Klinik.

Die Untersuchung des erkrankten Beins ergab, dass die Bewegung im Hüftgelenk sehr beschränkt, im Kniegelenk fast unmöglich war, die passive kaum nennenswerter und mit grossen Schmerzen verbunden. Die Conturen des Gelenkes waren nahezu vollständig verstrichen, die Patella an normaler Stelle, aber fast unbeweglich. Die äusserst derbe Geschwulst erstreckte sich in einer Länge von 24 cm von der spina ischiadica bis zur Mitte des Oberschenkels.

Bei der Operation ergab sich nach Blosslegung der Geschwulst, dass dieselbe vom Knochenmark ausging, und es wurde zur radikalen Entfernung die hohe Oberschenkel-Amputation und im Anschluss daran die Exartikulation des Femur vorgenommen. Der Wundverlauf war ohne Complikationen ein guter.

Die Geschwulst *) war fast mannskopfgross. Sie hatte die Knochenmasse des unteren Femurendes derart zerstört, dass der gesunde Knochen nur lose in der Geschwulstmasse steckte, und die Knorpelüberzüge des Kniegelenks kappenartig dem Tumor auflagen; ob Durchbruch in das Kniegelenk stattgefunden, liess sich nicht entscheiden, doch war die Fläche der Synovialmembran, der Knorpel und der obere Kapsel-Recessus spiegelglatt. Der Tumor selbst war in eine dünne Kapsel eingefüllt, über welche die Muskelfasern des Vastus hinweggezogen. Das Neoplasma

*) Einlauf-Journal des pathol. Instituts Nr. 377. 1897. —

selbst bestand aus bröckligem, offenbar eingeschmolzenen Knochen, aus derben bindegewebigen Zügen, zwischen denen schleimig, stellenweise auch käsig entartete Partien eingelagert waren.

Das mikroscopische Bild dieses Tumors ähnelt dem in Fall I beschriebenen so ungemein, dass wir auf eine genauere Beschreibung verzichten können. Hier wie dort ein ziemlich zellreiches bindegewebiges Stroma. Auch hier in demselben eingelagert, von ihm ziemlich scharf getrennt, Zellhaufen, in ihren Elementen und deren Gefüge vollkommen dem Fall I entsprechend. Hier wie dort die Bildung halbmond- bis ringförmiger Gebilde, in deren Centrum eine feinkörnige von Zellkernen durchsetzte Masse liegt.

Gewisse Unterschiede sollen jedoch nicht unerwähnt bleiben:

1. Das Stroma enthält kein Pigment.

2. In das Stroma eingebettet finden sich zackige, wie angenagt aussehende Reste von Knochensubstanz — man erinnere sich, dass dieser Tumor vom Knochen ausging und einen grossen Defekt in der Compakte des Knochens setzte. —

3. Die ringförmigen Gebilde sind nicht so zahlreich, wie in Fall I. Auch sind die Uebergangsformen weniger vertreten.

4. Die im Stroma eingebetteten soliden Zellhaufen entsprechen genau jenen Bildern, wie sie von vielen Autoren als für das Lymphendotheliom charakteristisch beschrieben werden. Wir halten deswegen bei der vollkommenen Analogie der Bilder eine genauere Beschreibung für überflüssig.

5. Innerhalb der mehrfach beschriebenen „ringförmigen“ Gebilde sieht man kleine helle Lücken, dieselben sehen aus, als ob eine oder mehrere Zellen ausgefallen seien. Eine etwa epitheliale Anordnung der Umgebung einer solchen Lücke ist nirgends auch nur mit einiger Sicherheit erwiesen. An einzelnen Stellen gewinnen diese Lücken eine etwas grössere Ausdehnung und scheinen hier und da auch mit dem centralen Hohlraum in Verbindung zu stehen.

6. Eine Retraktion der eigentlichen Tumorelemente von dem sie umgebenden Stroma ist in dieser Geschwulst weniger ausgesprochen als in der ersteren. Doch finden sich auch hier spaltförmige Räume zwischen Tumor und Stroma. Die von „den Ringen“ umschlossenen Hohlräume enthalten eine Masse, welche aus kleinen eben leicht bläulich gefärbten Körnchen besteht. Innerhalb dieser fast homogenen Substanz liegen sehr spärliche Lymphocyten-Kerne. Dieselben zeigen eine charakteristische Verteilung: sie liegen nämlich vorzugsweise in der Peripherie dieser Hohlräume, also den innersten Tumorzellen dicht an, doch sind sie von den letzteren durch ihre geringere Grösse und ihre dunkle Färbung zu unterscheiden.

7. An besonders günstigen Stellen liegen die innersten Zellen des Stromas parallel und bilden eine deutliche Endothelschicht. Auf diese folgt nach innen zu eben jene Gewebsmasse, welche wir als den Inhalt der centralen, in den „ringförmigen“ Gebilden gelegenen Hohlräume kennen lernten: eine körnige Gerinnungsmasse mit eingestreuten spärlichen Lymphocyten. An besonders günstigen Stellen kann man beobachten, wie jener mit der geronnenen Lymphe gefüllte Spalt-

raum mit dem centralen Hohlraum eines fast vollständig geschlossenen „Zellringes“ in Verbindung steht.

Für die beiden Tumoren charakteristisch sind die mehrfach erwähnten „ringförmigen“ Gebilde, die ihre Eigenartigkeit bedingen, und deren Deutung nicht ohne Schwierigkeiten ist. Wir haben es hier mit einem inneren und einem äusseren Hohlraum zu thun. In dem centralen findet sich ohne Ausnahme eine Zellmasse, die man als Lymphe ansprechen muss. (III). Eine Erklärung der Genese dieser eigenartigen Gebilde wäre die, dass das Neoplasma (II) in präformirte Hohlräume einwuchernd, deren Inhalt sichelförmig umgreift und sich schliesslich zu einem „Ringe“ schliesst. Die einzelnen Stadien dieses Processes sollen die schematischen Figuren 1—4 (im Querschnitt) veranschaulichen. Gegen diese Auffassung der Entstehung der Hohlräume liesse sich einwenden, dass dieselben einzig durch Retraktion des Gewebes infolge der Präparation oder durch regressive Processe: Nekrose entstanden seien. Der erste Einwurf wird durch die unter VI gegebenen Ausführungen wiederlegt: Stroma und Neoplasma liegen einander nämlich teilweise in ganzer Ausdehnung an, und an günstigen Stellen sieht man die Umbiegungsstelle des den äusseren Hohlraum auskleidenden Endothels auf die Aussenfläche der Neubildung. Dass der Endothelbelag nicht in ganzer Ausdehnung erhalten ist, lässt sich begreifen, da durch das energische Wachstum des Tumors und die dadurch bedingte starke Ausdehnung der Wand die Grenze desselben verwischt wurde. Allerdings sind auch manche Hohlräume durch die Retraktion des Gewebes vergrössert, was leicht zu erkennen ist: in vielen

Fällen sieht man, wie sich die auskleidende Grenzschicht von der Innenfläche des Stromas ablöst und sich zum Neoplasma hinüberspannt, um hier als periphere Schicht desselben zu verlaufen.

Durch Zerfall des Gewebes die Hohlräume besonders die centralen zu erklären, geht nicht an, da nirgends, wie unter VII erwähnt, auch nur Andeutungen von Nekrose vorhanden sind. Was nun zunächst die präformierten Hohlräume betrifft, so handelt es sich hier sowohl nach ihrem Bau als auch nach ihrem Inhalt um Lymphgefässe, wie unter III näher ausgeführt ist, die durch die in ihnen spielenden Processe vielleicht noch erweitert sind: Lymphangiom. Am meisten beanspruchen aber die als Neoplasma aufgefassten Zellhaufen unser Interesse. Wir finden zunächst in den Maschen des Gewebes die unter II näher beschriebenen soliden Zellhaufen, die sich in anderen Bildern als die für die Tumoren charakteristischen „Ringe“ in den verschiedenen Entwicklungsstadien wiederfinden: wie sie durch die schon erwähnten schematischen Figuren 1—4 veranschaulicht werden sollen. Eben diese Zellhaufen finden sich auch im zweiten Falle, gleichfalls die charakteristischen „Ringe“ bildend. Die soliden Zellkomplexe bieten aber ganz das Bild, wie es für Endotheliome beschrieben wird. Da nun das Endresultat der Umbildung dieser Zellhaufen in beiden Fällen dasselbe — die „Ringe“ — sind, so darf man auch den Ursprung als den gleichen annehmen: das Endothel der Lymphspalten und Lymphkapillaren. Wir hätten hier also das Eindringen eines Endothelioms in ein Angiom, wobei das Endotheliom die ausgesprochene Tendenz hat, für sich innerhalb des

Angioms Ringform anzunehmen. Diese auffallende Neigung des Neoplasmas charakterisiert auch die unter IX beschriebene Einwucherung in eine Vene. Gerade diese Serie von Bildern beweist in nicht misszuverstehender Weise das eigentümliche Vordringen der Neubildung. Je nach der Schnittrichtung in der die Gebilde getroffen sind, erhalten wir vielfach auf den ersten Blick kaum erklärliche Bilder. Die schematischen Figuren 5 und 6 wären solche, die wohl am besten so entstanden gedacht werden, dass die Verzweigungsstelle eines Gefässes, in das der Tumor eingewuchert ist, ohne noch geschlossene „Ringe" gebildet zu haben, in einer zum Verlauf schrägen Richtung getroffen ist. Den Zussammenhang der „Ringe" mit den soliden Zellmassen oder vielmehr den Uebergang von denselben demonstriert die schematische Figur 8 und Figur I der Tafel.

Tumoren mit solchen in ihrer Art jedenfalls vereinzelt dastehenden Gebilden habe ich in der mir zu Gebote stehenden Litteratur nirgends finden können, wenigstens nicht solche, die sich mit den beschriebenen vollständig deckten. Bei der Durchsicht einschlägiger Arbeiten war ich allerdings vielfach auf beigegebene Abbildungen angewiesen, da der Text nicht immer in entsprechender Weise den mikroscopischen Bau beschrieb. Centrale Hohlräume fehlten auch hier nicht, waren aber, wie ausdrücklich erwähnt wurde, durch Nekrose oder sonstige Processe entstanden und leer, im Gegensatze zu den inneren Hohlräumen in unserem Falle, die nicht durch Nekrose entstanden und mit Lymphe gefüllt sind, wie früher näher ausgeführt wurde.

Als für die Benennung des Tumors in Betracht kommend habe ich Arbeiten durchgesehen über Endotheliome, Lymphendotheliome, Lymphangiome, Lymphangiosarkome, Cylindrome (Schlauchsarkome), Angiosarkome

und zwar in:

Schmidt's Jahrbüchern 1888—98.

Virchow und Hirsch 1888—98.

Centralblatt für allgemeine Pathologie und path. Anatomie.

Virchow's Archiv.

Münchener medicin. Wochenschrift.

Berliner klinische Wochenschrift. Centralblatt für die medizinische Wissenschaft nebst einer grossen Reihe von Dissertationen, die Themata ähnlichen Inhaltes behandelten.

Zum Schlusse erfülle ich die angenehme Pflicht, Herrn Obermedizinalrat Prof. Dr. Bollinger für die Ueberweisung der Arbeit und gütige Uebernahme des Referats, sowie Herrn Dr. Schilling s. z. Assistenten am hiesigen pathol. Institut für seine freundliche Unterstützung meinen besten Dank auszusprechen.

Figuren-Erklärung:

Figur I

St = Stroma.
n = Neoplasma.
c = centraler Hohlraum mit Inhalt.

Figur II

n = Neoplasma.
p = perivasculäres Gewebe.
v = Vene.
a = Arterie.

Figur III

Uebersichtsbild.

1.

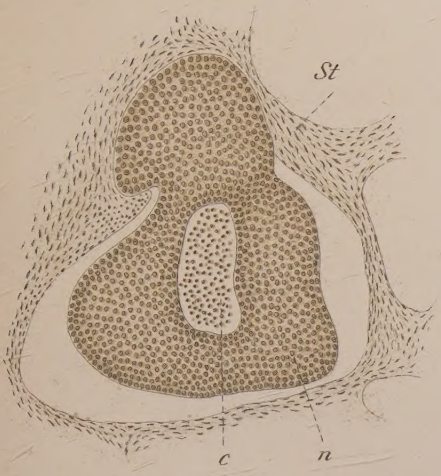

2.

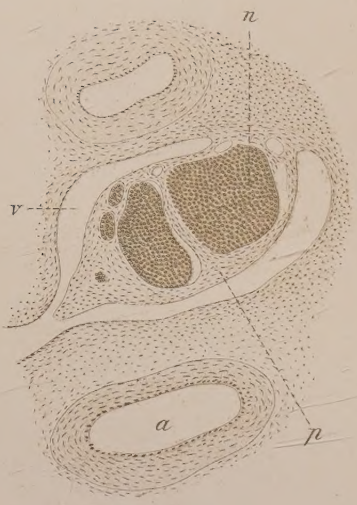

3.

C. Kranf gez. u. lith.